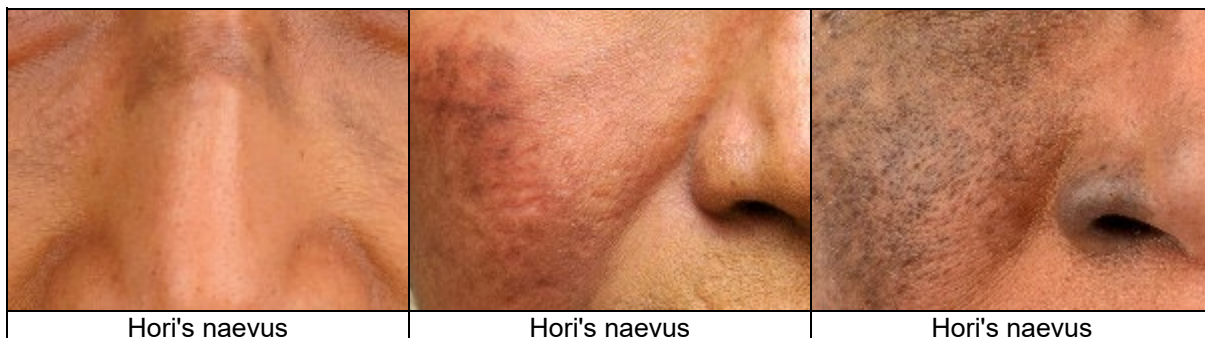

NAEVUS VAN HORI

WAT IS EEN NAEVUS VAN HORI ?

Een naevus van Hori is een bruine of bruin-blauwige vlekkerige verkleuring in het gelaat. Het komt vrijwel alleen voor bij Aziatische vrouwen. Het ontstaat op middelbare leeftijd (rond de 40-50 jaar). In Japan komt het vaak voor. Het is niet bekend wat de oorzaak is.

HOE ZIET EEN NAEVUS VAN HORI ER UIT ?

Bij de naevus van Hori ontstaan er blauw-bruine vlekken symmetrisch in het gelaat. Vaak op de wangen, het voorhoofd, de slapen, de oogleden, de neusvleugels, en de neusrug.



HOE WORDT DE DIAGNOSE GESTELD ?

De diagnose wordt gesteld op het klinisch beeld, op hoe het er uit ziet. Soms wordt een monster (huidbiopt) afgenomen. De naevus van Hori kan lijken op een naevus van Ota, die ook in het gelaat voorkomt en vooral bij Aziatische vrouwen. Maar een naevus van Ota begint op jongere leeftijd, zit bijna altijd aan één kant van het gezicht, heeft een meer blauwe kleur, en vaak is het oog ook aangedaan. Bij een naevus van Hori zijn de ogen niet aangedaan.

WIE KAN EEN NAEVUS VAN HORI KRIJGEN ?

De naevus van Hori komt vrijwel alleen voor bij vrouwen van middelbare leeftijd, met een Aziatische achtergrond.

HOE WORDT EEN NAEVUS VAN HORI BEHANDELD ?

Behandeling is medisch niet noodzakelijk, een naevus van Hori geeft geen klachten en het is een goedaardige afwijkingen. Soms willen patiënten toch een behandeling om cosmetische redenen.

Het is mogelijk om een naevus van Hori te behandelen met een laser. Het pigment zit diep en is dus niet eenvoudig te verwijderen, meerdere behandelingen zijn nodig. De mate van verbetering is afhankelijk van het huidtype (hoe lichter de huid hoe beter het resultaat) en de plaats van de afwijking (afwijkingen op oogleden reageren minder goed dan op wangen). De gebruikte lasermethoden zijn de Q-switched (QS) ruby laser en de QS Nd:YAG laser. Soms wordt de laser behandeling gecombineerd met een blekende crème.

Een andere optie is om de vlekken te camoufleren met make-up in de juiste kleur.

