

---

## PITYRIASIS RUBRA PILARIS (PRP)

---

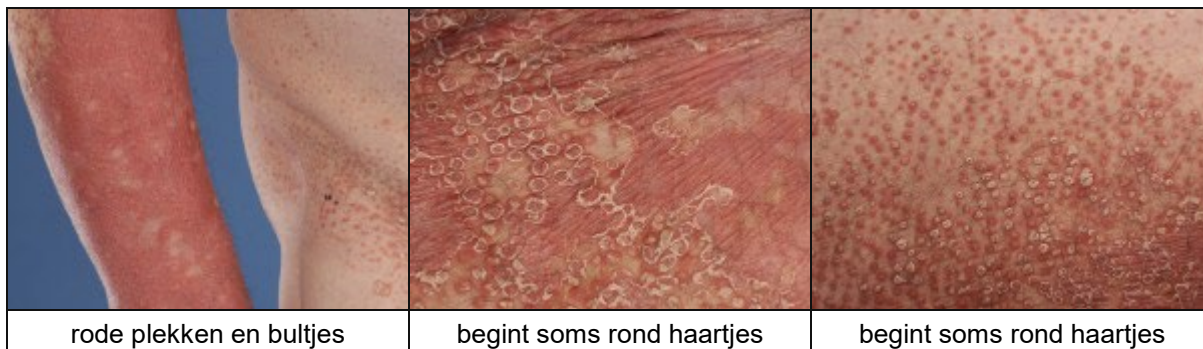### WAT IS PITYRIASIS RUBRA PILARIS ?

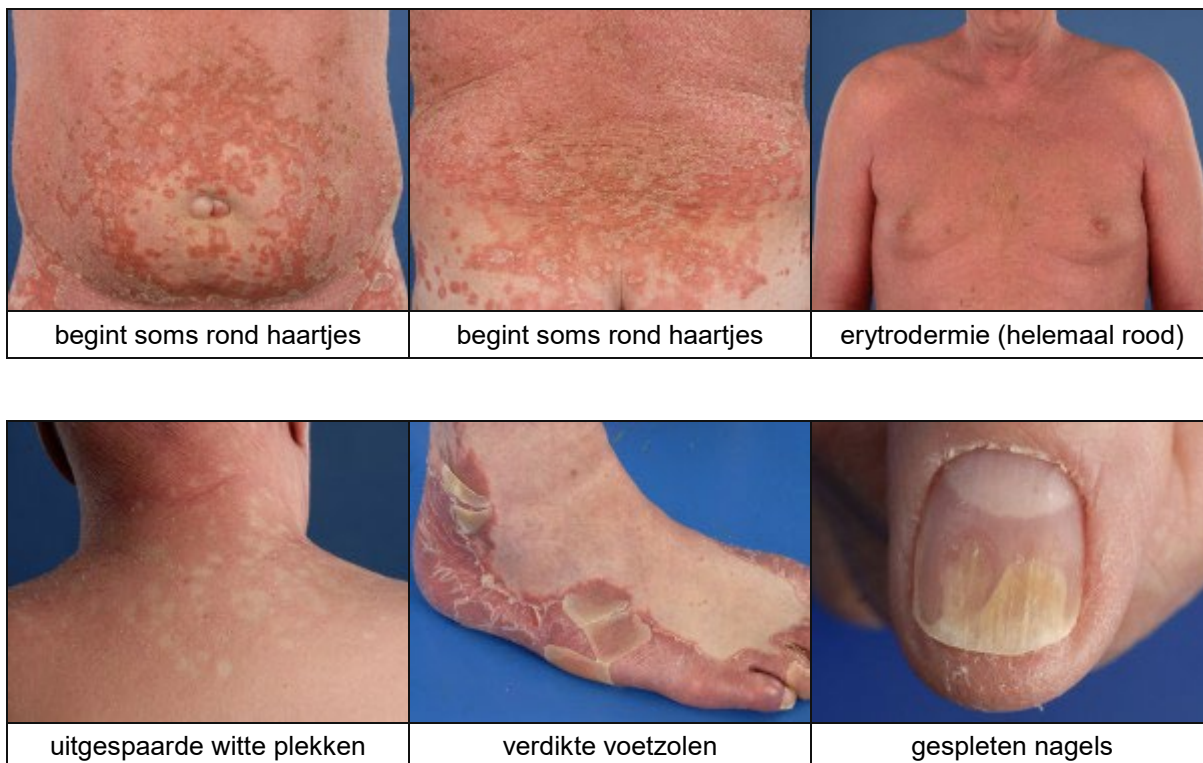
Pityriasis rubra pilaris (afgekort PRP) is een zeldzame schilferende huidziekte, die lijkt op de huidziekte psoriasis maar toch iets anders is. Bij pityriasis rubra pilaris ontstaan er rode schilferende plekken op het lichaam. Deze plekken kunnen uitbreiden over het hele lichaam. Als het hele lichaam rood is heet dat een erythrodermie. De huid van de handpalmen en de voetzolen kan heel dik worden met kloven er in. En er kunnen kleine schilferende bultjes ontstaan die precies rond een haartje zitten. Als deze 4 bijzondere kenmerken (schilferende plekken, erythrodermie, verdikte handpalmen en bultjes rond de haartjes) aanwezig zijn, dan is de diagnose pityriasis rubra pilaris waarschijnlijk. *Pityriasis* betekent schilferende huidziekte, *rubra* is rood, en *pilaris* betekent rond de haartjes.

### WAT ZIJN DE VERSCHIJNSELEN ?

Er zijn verschillende varianten van pityriasis rubra pilaris. De meest voorkomende variant, de klassieke vorm heeft de volgende kenmerken:

1. Kleine schilferende bultjes die rond een haartje zitten als ze beginnen. Later worden ze groter en vloeien aaneen tot grotere plekken. Dan is niet meer te zien dat ze bij een haartzakje zijn begonnen.
2. Schilferende plekken over het hele lichaam die langzaam steeds groter worden. Het lijkt op psoriasis, maar de schilfers zijn minder dik. De schilferende plekken zijn rood van kleur, soms met een oranje tint. Ze zijn een beetje verheven ten opzichte van de omgeving. Het kan jeuken. De plekken reageren niet zo goed op insmeren met corticosteroïd crèmes of zalven; het wordt er wel iets beter van, maar het effect is niet zo goed als bij andere huidziekten zoals eczeem of psoriasis.
3. Uitbreiding van de schilferende plekken over bijna het gehele lichaam. Als het gehele lichaam rood en / of schilferend is dan heet dat een erythrodermie. Bij erythrodermie verliest men warmte omdat de vaatjes in de huid wijd open staan. Het lichaam compenseert het warmteverlies door meer warmte te gaan produceren. De temperatuurregeling is van slag: men kan koude rillingen hebben, koorts, of juist een te lage lichaamstemperatuur. Verder verdampt een rode en ontstoken huid ook meer vocht: dit geeft een dorstgevoel, en veel drinken is nodig om uitdroging te voorkomen. Soms is zelfs een infuus nodig met vocht. Als de huid erg schilfert verliest men ook eiwit (de afschilferende huidlagen bevatten veel eiwit). Dit kan leiden tot een eiwit tekort. Het verlies aan eiwit en energie moet worden gecompenseerd door veel te eten. Van een langdurig bestaande erythrodermie kun je afvallen en ook heel moe worden. Bij een erythrodermie kunnen er ook dikke enkels of onderbenen ontstaan (oedeem).
4. Uitgespaarde plekken: in de beginfase, maar ook in de fase dat de huid helemaal rood is, zijn er soms kleine eilandjes huid over die niet aangedaan zijn. Die zijn dan te zien als witte / witroze vlekjes van geheel normale huid, omgeven door aangedane rode huid. Dit heet in het Engels 'skipped lesions' (overgeslagen plekken).
5. Verdikking van de huid van de handpalmen en voetzolen. De huid wordt hard en dik, vooral de bovenste laag (de hoorlaag). Soms krijgt de dikkere huid een oranje of gele tint, en er kunnen pijnlijke kloven in ontstaan.
6. Nagelafwijkingen. De nagels kunnen dikker worden, en er kunnen ribbels in ontstaan. Ook gespleten nagels en gelige verkleuringen komen voor.
7. Oogafwijkingen. Het onderste ooglid kan naar buiten krullen en rood worden.





## ANDERE VORMEN VAN PITYRIASIS RUBRA PILARIS

Naast de klassieke vorm, die hierboven beschreven is en het meeste voorkomt, bestaan er nog andere varianten van PRP. Volwassenen kunnen een afwijkende vorm hebben die meer op eczeem lijkt en langer duurt, en waarbij ook haaruitval optreedt. Kinderen kunnen de klassieke vorm hebben, die er precies hetzelfde uitziet als bij volwassenen, maar al op jonge leeftijd begint. Kinderen kunnen ook een andere variant hebben, die niet over het hele lichaam zit, maar waarbij alleen op de knieën of de ellebogen de bultjes rond de haarzakjes verschijnen. En er bestaat ook een erfelijke vorm van PRP die al op vroege leeftijd begint, en hardnekkig is.

## WIE KAN PITYRIASIS RUBRA PILARIS KRIJGEN ?

In principe kan iedereen PRP krijgen. De klassieke vorm van PRP ontstaat meestal op oudere leeftijd, zo rond de 50, of bij kinderen onder de 10 jaar.

## WAT IS DE OORZAAK VAN PITYRIASIS RUBRA PILARIS ?

De oorzaak van PRP is onbekend. Van de erfelijke vorm is recent ontdekt welk genetisch defect de ziekte veroorzaakt (het CARD14 gen). De meeste vormen van PRP zijn echter niet erfelijk en ontstaan zomaar, zonder aanwijsbare oorzaak, op oudere leeftijd. Mogelijk is er een bepaalde aanleg om PRP te krijgen, maar ontstaat het pas als er een uitlokkende factor is, bijvoorbeeld een infectie met bacteriën zoals de streptokok bacterie. Als u voorafgaande aan het ontstaan van PRP ziek bent geweest, verkouden, of keelpijn heeft gehad, meldt dat dan aan uw arts.

## HOE WORDT DE DIAGNOSE GESTELD ?

Als het er allemaal heel typisch uitziet, met de bultjes rond de haartjes en de uitgespaarde witte vlekken, dan is de diagnose te stellen op het klinisch beeld, op hoe het er uit ziet. Maar als de huid helemaal rood en schilferend is, dan is het niet meer te zeggen wat het is. Bij andere huidziekten zoals eczeem, psoriasis, of geneesmiddelenallergieën, kan de huid ook helemaal rood worden (erythrodermie), inclusief dikke handpalmen en nagelafwijkingen. Een huidbiopt is meestal nodig om de diagnose te bevestigen. Soms zijn meerdere bipten nodig om er achter te komen wat het is.

## IS ER NOG AANVULLEND ONDERZOEK NODIG ?

Naast een huidbiopt, wordt meestal ook nog bloedonderzoek gedaan om andere oorzaken van een rode schilferende huid uit te sluiten. Soms wordt ook een röntgenfoto van de longen gemaakt, of ander aanvullend onderzoek (scans, echo's) om na te gaan hoe de algemene gezondheid is. Bij een langdurige bestaande erythrodermie is het ook nodig om af en toe bloedonderzoek te doen om te kijken of u niet teveel vocht of eiwit verliest.

## HOE WORDT PITYRIASIS RUBRA PILARIS BEHANDELD ?

Bij milde vormen beperkt tot de knieën en ellebogen, zoals bij kinderen kan voorkomen, is het voldoende om de huid vet te houden. Aan de zalven kunnen stoffen worden toegevoegd zoals salicylzuur, melkzuur of ureum, die de hoornlaag van de huid zachter maken. Er bestaan ook combinatiepreparaten zoals bijvoorbeeld Diprosalic zalf (een mengsel van een corticosteroïd zalf en salicylzuur) die daarvoor gebruikt kunnen worden.

Bij de uitgebreide vormen met rode schilferende plekken over het hele lichaam is sterkere behandeling nodig. Er wordt meestal begonnen met corticosteroïd zalven. Als de huid van de handpalmen dik is (toegenomen hoornlaag) dan kunnen er ook zalven met salicylzuur erin worden gebruikt. De corticosteroïd zalven helpen wel een beetje, maar zijn onvoldoende krachtig om pityriasis rubra pilaris helemaal onder controle te krijgen. Dat geldt ook voor corticosteroïden in tablet vorm (prednison). Bij onvoldoende resultaat worden daarom andere tabletten voorgeschreven zoals Neotigason (acitretine) of methotrexaat. Neotigason is een van vitamine A afgeleide stof die de hoornvorming afremt. Methotrexaat is een middel dat de celgroei remt, van alle cellen van het lichaam. Het dempt de ontsteking van de huid en remt de snelle deling van de huid. Ook lichttherapie (PUVA therapie) is een mogelijkheid. De resultaten van PUVA lichttherapie zijn wisselend: bij sommige patiënten helpt het en bij anderen lijkt het niet veel te doen. Combinatie van behandelingen wordt ook toegepast: Neotigason en PUVA therapie zijn goed samen te combineren, en ook wordt wel methotrexaat toegevoegd aan Neotigason. Neotigason en methotrexaat zijn middelen die bijwerkingen kunnen hebben, regelmatige controle van het bloed is nodig. Neotigason is gevaarlijk voor de ongeboren vrucht. Vrouwen die het middel gebruiken mogen absoluut niet zwanger worden en moeten na het staken van het middel zelfs nog 2 jaar wachten met zwanger worden.

Pityriasis rubra pilaris kan lastig te behandelen zijn. Ook komt het voor dat de behandelingen zoals Neotigason en/of methotrexaat wel werken, maar alleen in een hoge dosis, die dan ook weer meer bijwerkingen geeft. Verder hebben de behandelingen tijd nodig om aan te slaan. Bij Neotigason kan het wel 1-2 maanden duren voordat het begint te werken.

## WAT ZIJN DE VOORUITZICHTEN ?

Bij de klassieke vorm, die vooral bij ouderen optreedt, is circa 80% van de patiënten er na 3 jaar weer helemaal of bijna helemaal van af. Bij de klassieke vorm die al op de kinderleeftijd begint duurt het meestal korter, circa 1-2 jaar. De andere varianten van PRP duren langer. De grootste problemen worden veroorzaakt door de variant waarbij de hele huid rood wordt (vochtverlies, uitdroging, gewichtsverlies, vermoeidheid). En de geneesmiddelen kunnen vervelende bijwerkingen hebben (zie de bijsluiterteksten van Neotigason en methotrexaat).

