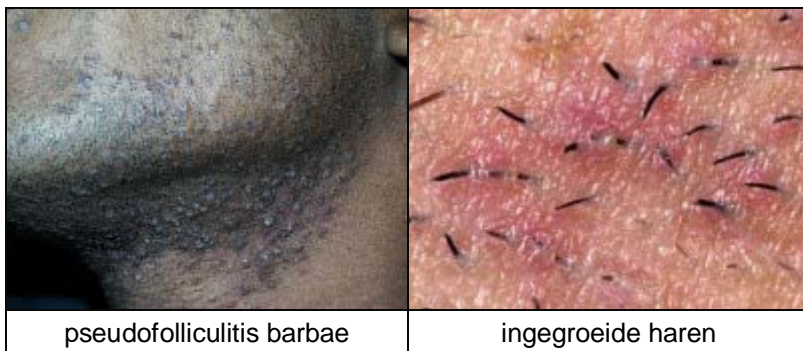
PSEUDOFOLLICULITIS BARBAE (SCHEERBULTEN)

WAT IS PSEUDOFOLLICULITIS BARBAE ?

Pseudofolliculitis barbae (scheerbulten) is een huidaandoening waarbij pukkels en bultjes ontstaan in de baardstreek. Het ontstaat door **ingegroeide haren**. Haren horen normaal keurig netjes recht uit een haarzakje naar buiten te groeien. Soms gaat dat fout en groeit een haar niet goed naar buiten, maar groeit weer de huid in, dwars door de wand van een haarzakje heen. Deze 'ingegroeide haren' veroorzaken een ontsteking: er ontstaat een bultje of een pukkel rond de haar. Een belangrijke oorzaak van ingegroeide baardharen is te kort afscheren. Daarom worden het ook wel '**razor bumps**' genoemd (**scheerbulten**). En de tweede belangrijke oorzaak is gekruld haar, vooral **kroeshaar**.

HOE ZIET PSEUDOFOLLICULITIS BARBAE ER UIT ?

In de baardstreek, vooral in de hals, maar soms ook op de wang ontstaan bultjes rond de baardharen. Soms komt er nog een haar uit de bultjes, soms zit er een puskopje op. Er kunnen ontstekingen in ontstaan en het kan jeuken. Soms ontstaan er verdikte littekens (**keloid**) in het gebied. Ingegroeide haren kunnen ook in de nek zitten. Een vergelijkbaar beeld kan voorkomen bij vrouwen die hun okselhaar en schaamhaar scheren.

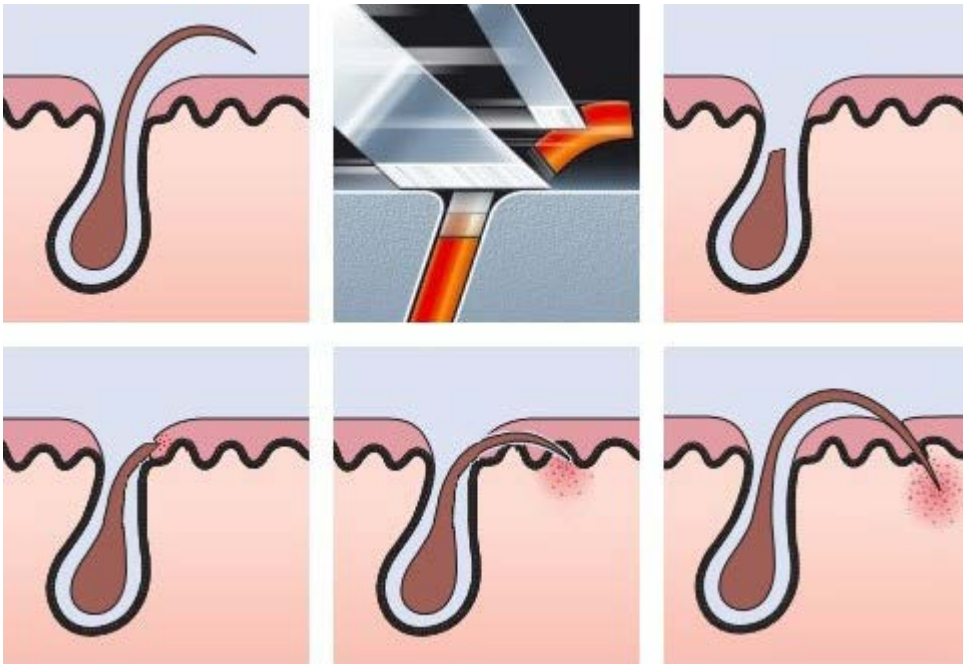


WAT IS DE OORZAAK VAN PSEUDOFOLLICULITIS BARBAE ?

De twee belangrijkste oorzaken van ingegroeide baardharen zijn **het te kort afscheren** van de haren en **kroeshaar**. Als de haren sterk krullen, zoals bij kroeshaar, dan kunnen ze ook veel makkelijker de wand van het haarzakje ingroeien. Daarom komt pseudofolliculitis barbae veel vaker voor bij Afro-Caribbean mannen (met kroeshaar): circa 60% heeft er last van, terwijl minder dan 5% van de blanke mannen het hebben.

Afro-Caribbean mannen hebben ook meer kans op het vormen van dikke littekens. Dit wordt keloid genoemd. Keloid komt vooral voor op plekken zoals de nek, de borst, de oren. Afro-Caribbean mannen kunnen de dubbele pech hebben dat ze last hebben van ingegroeide kroesharen in de nek en overmatige littekenvorming (keloid) in de nek, en dan ontstaan er verlittekende harde bultjes rond elke ingegroeide haar. Dit wordt **acne keloidalis nuchae** genoemd (nuchae betekent nek).

Kroesharen kunnen spontaan de wand van een haarzakje ingroeien, maar het probleem ontstaat meestal door scheren, vooral door te kort afscheren van de baardharen. Het probleem is dat de nieuwste scheerapparaten en ook de nieuwste generatie scheermessen juist zo ontwikkeld zijn dat ze de haartjes zo kort mogelijk afscheren. Totaal verkeerd voor mannen met pseudofolliculitis barbae (razor bumps) zijn de scheerapparaten van het 'lift and cut' type, waarbij het haartje door het eerste mes iets wordt opgetild en door het tweede mes wordt afgesneden iets onder het niveau van de huid. Voor blanke mannen zijn deze scheerapparaten prachtig, ze hoeven zich niet zo vaak te scheren, maar voor Afro-Caribbean mannen en voor iedereen met razor bumps zijn dit niet de goede scheerapparaten. Ook scheermessen met multipele mesjes kunnen dit effect geven. Spannen van de huid, te vaak over het zelfde gebied heengaan of te hard duwen geeft hetzelfde ongewenste effect: te kort afgesneden haren.



De oorzaak van ingegroeide haren: moderne scheerapparaten hebben 2 mesjes vlak achter elkaar. Het eerste mesje tilt de haar op, het tweede mesje snijdt de haar door. Vervolgens trekt de haar zich weer terug tot onder het niveau van de huid. Als de haar weer aangroeit, boort hij zich in de wand van het haarzakje. Dit gebeurt vooral bij gekrulde haren (kroesharen).

WAT IS DE BEHANDELING VAN PSEUDOFOLLICULITIS BARBAE ?

Een methode om er van af te komen is de baard te laten staan, maar dat is niet voor iedereen acceptabel. Wat ook kan is de baard tijdelijk laten staan (3-4 weken) en in die periode geneesmiddelen gebruiken die de ontsteking remmen die ontstaat rond de ingegroeide haren. Voorbeelden van middelen die de ontsteking kunnen remmen zijn ontstekingsremmende lotions zoals Topicorte lotion (corticosteroid lotion), antibiotica lotions zoals clindamycine lotion, of het slikken van ontstekingsremmende antibiotica zoals minocycline, doxycycline of tetracycline. Vervolgens, als het wat rustiger geworden is, overstappen op een betere scheertechniek, waarbij de haren niet te kort afgeschoren worden.

WELKE SCHEERAPPARATEN OF SCHEERMESSEN MOET IK DAN GEBRUIKEN ?

Scheerapparaten: gebruik geen scheerapparaten met de 'lift and cut' technologie waarbij 2 mesjes vlak achter elkaar de haartjes afsnijden. De 3-koppige Philips apparaten gebruiken deze techniek. Ze scheren heel goed, maar voor ingegroeide baardharen scheren ze te goed (te kort). Een model met een gebogen blad waarachter enkelvoudige messen heen en weer gaan (het Braun scheerapparaat type) is al beter. Nog beter is een professioneel of luxe scheerapparaat met een tondeuse instelling (diepte instelling). Deze scheerapparaten kunnen zo worden ingesteld dat ze de haren pas 1 mm boven de huid afscheren. Laat u adviseren in een goede speciaalzaak, vraag eventueel advies aan de kapper.



Scheermessen: de moderne scheermessen bevatten soms 3-5 messen vlak achter elkaar, en dat kan ook te kort afgeschoren haren veroorzaken. Er bestaan speciale scheermessen voor pseudofolliculitis barbae. Deze bestaan vaak uit maar 1 scheermes, en afstandhouders. Een bekend merk, uit Amerika, is de Bump Fighter. Via het internet kunt u er achter komen waar dit scheermes, of soortgelijke typen scheermessen te koop zijn, of te bestellen via internet.



bump fighter razor

WAT KAN IK ER VERDER NOG AAN DOEN ?

Tips voor het voorkomen van razor bumps zijn:

- niet elke dag scheren maar om de dag
- niet een scheerapparaat gebruiken met de 'lift and cut' techniek
- niet de huid strekken en niet te hard duwen
- gebruik een professioneel scheerapparaat (trimmer, tondeuse) die is af te stellen op een veilige afscheerhoogte

bij scheren met een scheermes:

- de haren goed week maken van te voren door minstens 5 minuten te weken met een hete natte handdoek
- gebruik een goede scheergel
- gebruik speciale scheermessen zoals de bump fighter razor (www.personna.com)
- niet de huid strekken
- met de richting van de haren mee scheren, niet er tegenin
- gebruik 1 strek per gebied, niet meerdere keren over hetzelfde gebied heengaan

Chemisch ontharen

Een alternatief voor scheren is chemisch ontharen met chemicaliën die de haren oplossen. Deze producten kunnen echter de huid flink irriteren, vooral als er al pseudofolliculitis barbae is.

Laser ontharen

Ontharen met behulp laserbehandeling (laser epilatie) van de baardstreek is ook een mogelijke oplossing. Het weglasen van baardharen is niet makkelijk, omdat ze erg diep kunnen zitten. Krachtige lasers zijn dus nodig. Er kan door de laserbehandeling littekenvorming optreden of kleurverschillen. Verder is laserbehandeling kostbaar en wordt meestal niet vergoed door de zorgverzekeraar. Maar voor ernstige gevallen is het soms het uiterste redmiddel.

Behandeling door een huidtherapeute of schoonheidsspecialiste

De huidtherapeute kan soms de ingegroeide haren weer loskrijgen zodat ze niet meer in de huid groeien. Verder kan de huidtherapeute adviseren over scheerproducten en scheertechnieken. En vaak is de huidtherapeute (afhankelijk van de lokale organisatie op de poli dermatologie) ook degene die de laser ontharingsmethode uitvoert.

WAT ZIJN DE VOORUITZICHTEN ?

Met het veranderen van de scheermethoden, en alle bovengenoemde ondersteunende maatregelen inclusief een bezoek aan een huidtherapeute kan de aandoening aanzienlijk verbeteren en soms helemaal verdwijnen.

Als er overmatige littekenvorming is ontstaan dan wordt het moeilijker. Dikke keloid littekens gaan meestal niet zomaar over en er bestaat geen eenvoudige behandeling voor.