
TOXISCHE EPIDERMALE NECROLYSE (TEN)

WAT IS TOXISCHE EPIDERMALE NECROLYSE ?

Toxische epidermale necrolyse (afgekort **TEN**) is een zeldzame maar **zeer ernstige huidziekte**, waarbij grote delen van de huid en ook de slijmvliezen kunnen loslaten. Hierdoor ontstaat dezelfde situatie als bij een brandwonden patiënt. Toxische epidermale necrolyse kan zelfs dodelijk aflopen, door verlies van vocht en eiwit, of door infectie van de grote open wonden die ontstaan, of door aantasting van de longen. Toxische epidermale necrolyse wordt veroorzaakt door een allergische reactie op een geneesmiddel, vooral antibiotica en middelen tegen epilepsie zijn berucht.

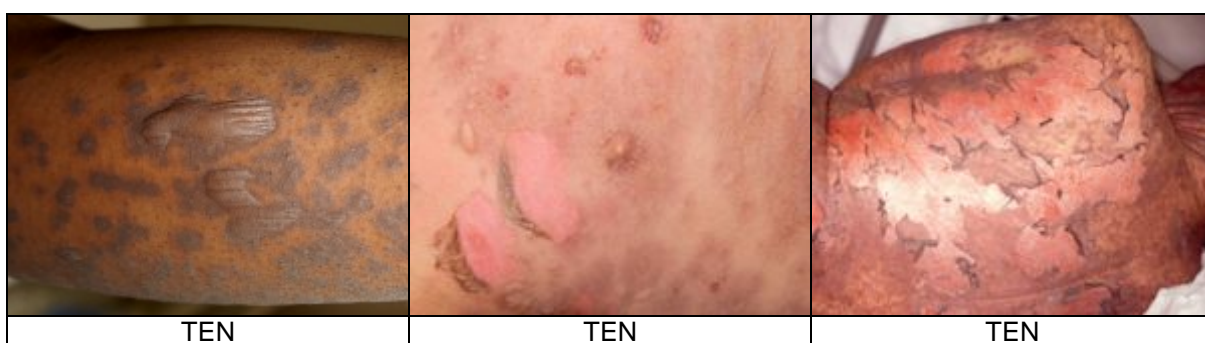
Toxische epidermale necrolyse wordt ook wel het **syndroom van Lyell** genoemd, en een andere naam die gebruikt wordt is het **Stevens Johnson syndroom (SJS)**. Het Stevens Johnson syndroom werd vroeger gebruikt voor een variant waarbij vooral de lippen kapot gingen, en waarbij de huidafwijkingen beperkt bleven. Tegenwoordig wordt de ziekte SJS genoemd als er minder dan 10% van de huid is aangedaan en TEN als meer dan 30% van de huid is aangedaan. Zit het tussen de 10 en 30% in dan heet het SJS-TEN. Een andere aandoening die er sterk op kan lijken is **erythema exsudativum multiforme (EEM)**.

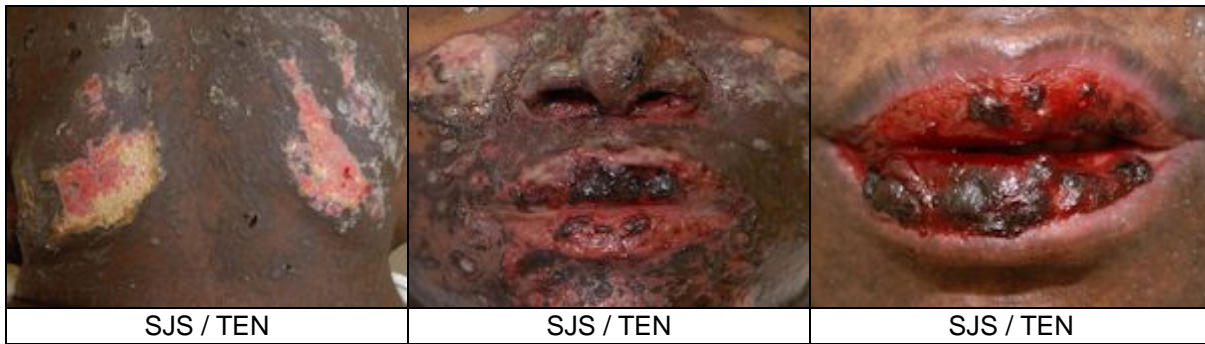HOE ZIET TOXISCHE EPIDERMALE NECROLYSE ER UIT ?

Toxische epidermale necrolyse ontstaat meestal 1-3 weken na het eerste gebruik van het geneesmiddel dat het veroorzaakt. Voorafgaand aan het ontstaan van de huidafwijkingen kunnen er algehele klachten zijn zoals koorts en zich niet lekker voelen. Toxische epidermale necrolyse begint als een uitslag op het lichaam, waarbij meerdere rozerode, donkerrode, of paarse vlekjes ontstaan. Vervolgens ontstaan er in deze vlekken blaren, de huid laat los. Ook waar nog geen blaren zijn ontstaan zit de huid niet meer goed vast aan de onderlaag en is gemakkelijk te verschuiven. De huid is pijnlijk bij aanraken en de minste wrijving kan loslating van de aangedane huid geven.

Naast de huid zijn ook de slijmvliezen aangedaan. Vaak zijn er kapotte lippen, met korsten, vervellingen, wondjes, en bloedingen. De tong, het tandvlees, het verhemelte en het wanglijmvlies en zelfs de bekleding van de keel en de luchtpijp doen mee, waardoor eten van vast voedsel en zelfs drinken niet meer mogelijk is. Ook in de vagina of op de penis kunnen blaren ontstaan, en in en rond de anus. De ogen zijn vaak aangedaan, er ontstaat beschadiging van het ooglijmvlies (conjunctivitis) en ook het hoornvlies kan aangetast worden. Er kan blijvende schade worden aangericht, verklevingen, en zelfs blindheid.

In ernstige gevallen kan de gehele huid loslaten en ontstaat een gevaarlijke situatie. De snelheid waarmee dit gebeurt is onvoorspelbaar. Bij sommige patiënten gebeurt het heel snel, binnen 24 uur, en bij andere patiënten duurt het 2-15 dagen. Toxische epidermale necrolyse is zeldzaam, het komt bij circa 1 op de 200.000 personen voor.





WAAROM IS TOXISCHE EPIDERMALE NECROLYSE ZO GEVAARLIJK ?

Als de huid over zo'n groot gedeelte loslaat dan ontstaat dezelfde levensbedreigende situatie als bij iemand die brandwonden heeft over zijn of haar gehele lichaam. De huidbarrière is verdwenen. Vocht en eiwitten lekken naar buiten. Als de hoeveelheid eiwit (albumine) in het bloed te laag wordt lekt er nog meer vocht naar buiten. De verdediging tegen bacteriën is weg, er kan gemakkelijk een infectie optreden. De kans op infectie wordt ook nog groter omdat er vaak prednison in een hoge dosis gegeven moet worden. Daarnaast kunnen ook andere organen betrokken raken zoals de darmen, de longen en de lever. In de darmen kunnen zweren en bloedingen ontstaan. De longblaasjes kunnen ook betrokken raken in de ontsteking met als gevolg acute benauwdheid en longontsteking, soms met dodelijke afloop. Gemiddeld overlijdt 25-35% van de patiënten met toxische epidermale necrolyse.

HOE ONTSTAAT TOXISCHE EPIDERMALE NECROLYSE ?

Toxische epidermale necrolyse wordt veroorzaakt door geneesmiddelen. Het exacte mechanisme is niet bekend, maar het geneesmiddel veroorzaakt een heftige overgevoelighedsreactie, waarbij lymfocyten (witte bloedcellen, onderdeel van het afweersysteem) opeens de eigen huid gaan aanvallen. De huidcellen die worden aangevallen door het immuunsysteem gaan dood en de huid gaat los zitten.

Er zijn heel veel geneesmiddelen die een TEN kunnen veroorzaken. Alle geneesmiddelen die de laatste 8 weken zijn gestart, en vooral in de afgelopen 3 weken, moeten als verdacht worden beschouwd.

Geneesmiddelen die vaak een TEN veroorzaken zijn:

- **antibiotica**, vooral sulfonamiden zoals trimethoprim / sulfametoxazol, sulfasalazine, maar ook penicillines, amoxicilline, tetracyclines, chinolonen (m.n. ciprofloxacine), cefalosporinen, isoniazide, nitrofurantoïne, clioquinol
- **anti-epileptica**, vooral carbamazepine, fenytoïne, primidon, en fenobarbital
- **pijnstillers** van het NSAID type, zoals ibuprofen, indomethacine, aspirine; codeïne
- **antiretrovirale middelen** (nevirapine, abacavir)
- **diversen**: allopurinol, lamotrigine, chlooramfenicol, isoprenaline, promethazine

HOE WORDT DE DIAGNOSE GESTELD ?

De diagnose toxische epidermale necrolyse kan worden vermoed op het klinisch beeld, op hoe het er uit ziet, maar een biopt is nodig om het zeker te weten. Dit biopt wordt met spoed bekeken door de patholoog.

HOE WORDT TOXISCHE EPIDERMALE NECROLYSE (TEN) BEHANDELD ?

Als er verdenking is op TEN dan moet de patiënt zo snel mogelijk gezien worden door een dermatoloog en moet met spoed een biopsie worden afgenomen. Bij sterke verdenking wordt de uitslag van dit biopsie niet afgewacht maar wordt direct begonnen met de behandeling. Patiënten met TEN zijn vaak erg ziek en hebben veel pijn aan de loslatende huid. Zij moeten met spoed worden opgenomen in een ziekenhuis, bij voorkeur op de intensive care, en indien mogelijk in een brandwondencentrum, waar ervaring is met het verplegen van grote wondoppervlakken en waar goede pijnstilling kan worden gegeven. Vaak is het nodig om aan de beademing te gaan en onder narcose te gaan. Ook het grote verlies van vocht en eiwit moet worden aangevuld.

De eerste stap in de behandeling is het per direct stoppen van alle verdachte medicatie. Ook medicatie die de patiënt zogenaamd niet kan missen moet toch worden gestopt, omdat er kans is op een dodelijke afloop als het middel niet wordt gestopt.

De tweede stap is het starten van corticosteroïden (prednison of dexamethason) per infuus, in een zeer hoge dosis, zeker de eerste 3 dagen, gevolgd door een onderhoudsbehandeling die langzaam afgebouwd wordt als het goed gaat.

Er moeten ook specialisten bij gehaald worden zoals de oogarts die zal proberen om de schade aan de ogen te beperken, de KNO arts die naar de mondholte en in de keel moet kijken, de longarts, het pijnsteam, en internisten en intensivisten / brandwond specialisten om de algehele gezondheid te bewaken.

Er moeten regelmatig kweken worden afgenomen. Preventief kunnen antibiotica worden ingezet.

WAT IS DE PROGNOSE BIJ TEN ?

Zoals eerder genoemd is TEN een ernstige huidaandoening die bij 25-35% dodelijk afloopt. Dit getal komt uit de wereld literatuur, mogelijk gaat het in Nederland toch wat beter door de goed uitgeruste intensive cares en de brandwondencentra in Beverwijk, Groningen en Rotterdam. De patiënten die het overleven kunnen restafwijkingen hebben. Circa 10% heeft blijvende oogschade. Ook blindheid komt voor; daarbij moet worden opgemerkt dat de oogartsen dat tegenwoordig ook weer vaak kunnen oplossen met een hoornvliestransplantatie. Na het staken van het verdachte geneesmiddel zal het langzaam beter gaan, maar niet meteen. De schade aan de huid wordt veroorzaakt door lymfocyten die de huidcellen aanvallen en doden. Deze lymfocyten zijn niet meteen weg als het verdachte geneesmiddel wordt gestopt, ze blijven aanwezig in het bloed, maar hun aantal neemt langzaam af. De ziekte kan weer opvlammen als de prednison te snel wordt afgebouwd. TEN zal niet nog een keer terug komen als u er goed op let dat u het verdachte geneesmiddel NOOIT meer gebruikt, en ook geen geneesmiddelen die er op lijken. In al uw dossiers moet dit vermeld staan, en ook bij de apotheek. Een doorgemaakte TEN kan littekens achterlaten op de huid en op slijmvliezen. Bij de gepigmenteerde huid kunnen grote gebieden volledig pigmentloos worden. Er kunnen verklevingen ontstaan bij de oogleden, in de darmen, in de vagina, in de plasbuis, op de penis. De nagels kunnen volledig uitvallen, maar vaak groeit er dan later weer een geheel nieuwe nagel uit.